08 මිනිසාගේ සංවේදන ඉන්ද්‍රියයන්ගේ ක්‍රියාකාරිත්වය

මෙම ඒකකය ඉගෙනීමෙන් ඔබට ඇස, කන, නාසය, දිව හා සම යන ඉන්ද්‍රියයන්වල සවිස්තර ක්‍රියාකාරිත්වය ද ඇස, කන ආදී ඉන්ද්‍රිය ආශ්‍රිත රෝගාබාධයන් ද මෙම ඉන්ද්‍රියයන්ගේ යහපැවැත්ම සඳහා කටයුතු කළ යුතු ආකාරය පිළිබඳ අවබෝධයක් ලබා ගත හැකි ය.

අප අවට පරිසරය නිරතුරුව වෙනස්වීම්වලට ලක් වේ. එම වෙනස්වීම් හඳුනා ගැනීම සඳහා අප ශරීරයේ විශේෂ ඉන්ද්‍රියය කිහිපයක් පිහිටා තිබේ. එම ඉන්ද්‍රියය සංවේදී ඉන්ද්‍රියය ලෙස හඳුන්වයි. ඒවා නම්,

- ඇස
- කන
- නාසය
- දිව
- සම වේ.

මේ සංවේදී ඉන්ද්‍රියය ප්‍රතිග්‍රාහක ලෙස හඳුන්වන අතර මෙම ඉන්ද්‍රියයන්වලට දැනෙන පරිසර වෙනස්කම් උත්තේජ නමින් හඳුන්වයි. ඔබ අත්දැක ඇති එවැනි අවස්ථා කිහිපයක් පහත සඳහන් වේ.

- සුළඟට සෙලවෙන බෝ පත්‍ර, දැල්වෙන පහන්
- ශබ්ද නගා ගාථා සජ්ඣායනා කරන ස්වාමීන් වහන්සේලා
- සුවඳ විහිදුවමින් දැල්වෙන සුවඳ කූරු
- පිරිවෙන් භූමියේ ඇති අඹ ගසේ ඉදුණු අඹ ගෙඩියක රස
- දල්වන ලද රත් වූ පහනක අත ගැටී වහා අත ඉවතට ඇද ගැනීම

රූපය 8.1 - උත්තේජ හෙවත් පරිසර වෙනස්වීම් කිහිපයක්

වගුව 8.1

උත්තේජය හෙවත් පරිසර වෙනස් වීම	සංවේදනය	ප්‍රතිග්‍රාහකය හෙවත් සංවේදී ඉන්ද්‍රිය	ප්‍රතිචාර
සෙලවෙන බෝ පත්‍ර දැකීම	රූප පෙනීම	ඇස	එදෙස බැලීම හිස එදෙසට හැරවීම
ස්වාමීන් වහන්සේලාගේ හඬ	ශබ්ද ඇසීම	කන	සවන්දීම
හඳුන් කූරුවල සුවඳ	සුවඳ දැනීම	නාසය	සුවඳ විඳීම
ඉදුණු අඹ ගෙඩියක රස	රස දැනීම	දිව	මුවට කෙළ ඉනීම
රත් වූ පහනේ අත ගැටීම	උණුසුම දැනීම (රස්නය)	සම	රත් වූ යමක් ස්පර්ශ වූ බව දැන අත ඉවතට ගැනීම

8.1 ඇස

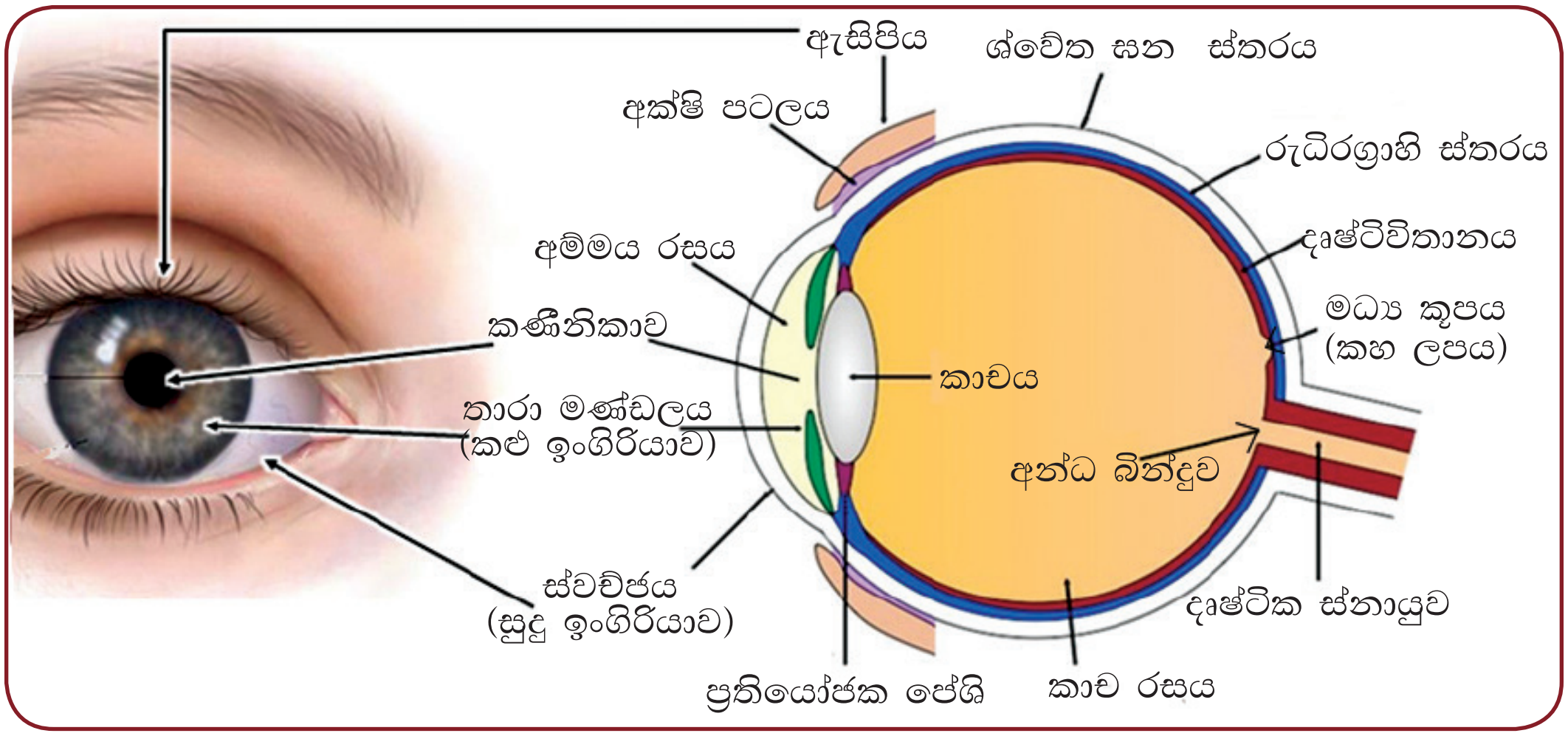

8.2 රූපය - මිනිස් ඇසෙහි හරස්කඩ

මිනිස් ඇස ගෝලාකාර ව්‍යුහයක් වන අතර දෘෂ්ඨි සංවේදන ප්‍රතිග්‍රාහකය හෙවත් ආලෝකය හඳුනා ගැනීම සඳහා වැදගත් වේ. ඇස පිහිටා ඇත්තේ අක්ෂි කූපය තුළ පේශිවලට සම්බන්ධව ය. එබැවින් ඇස විවිධ අතට හැරවිය හැකි ය. අක්ෂි ගෝලයේ බාහිරව පිහිටි ස්තරය ශ්වේත ඝන ස්තරය යි. එය සුදු පාට ය. මේ හරහා ඇස තුළට ආලෝකය ඇතුළු වන්නේ නැත. අක්ෂි ගෝලයේ ඉදිරිපස කළු ඉංගිරියාවට පිටතින් ශ්වේත ඝන ස්තරය නැත. මේ ශ්වේත ඝන ස්තරයට ඇතුළතින් තිබෙන ස්තරය රුධිරග්‍රාහි ස්තරයයි. ඇසට රුධිරය සැපයීම මෙය මගින් සිදු කෙරේ. සාමාන්‍ය ව්‍යවහාරයේ කළු ඉංගිරියාව නමින් හැඳින්වෙන පෙදෙස තාරා මණ්ඩලය යි. එහි මැද සිදුරක් ඇත. එම සිදුර කණිනිකාව නමින් හැඳින්වේ. ස්වච්ඡය හරහා ඇතුළු වන ආලෝකය ඇස තුළට ගමන් කරන්නේ මේ කණිනිකාව හරහා ය.

තාරා මණ්ඩලයට සම්බන්ධව ඇති ප්‍රතියෝජක පේශිවල (සිනිඳු පේශි) ක්‍රියාකාරිත්වයෙන් කණීනිකාවේ ප්‍රමාණය වෙනස් වේ. තද ආලෝකය ඇසට එන විට කණීනිකාව කුඩා වේ. ඇස වෙත එන ආලෝකය අඩු වන විට කණීනිකාව විශාල වේ. මේ අයුරින් ඇසට ලැබෙන ආලෝක ප්‍රමාණය පාලනය වීමක් සිදු වේ.

අමතර දැනුමට

හොඳින් ආලෝකය ඇති තැනක සිට කාමරයක් තුළට පැමිණි විගස මද වේලාවක් යනතුරු කාමරය තුළ ඇති දෑ නොපෙනේ. ඊට හේතු වන්නේ ඇසේ කණීනිකාව හොඳින් ආලෝකය ඇති විට කුඩා වීම සහ ආලෝකය අඩු වූ විට විශාල වීම ය. ආලෝකය ලැබෙන ස්ථානයේ සිටින විට කුඩා වූ කණීනිකාව කාමරයට පැමිණි විගස විශාල නොවීමෙන් කාමරය තුළ අඩංගු දෑ පැහැදිලිව නොපෙනේ.

ඉහත සඳහන් වූ පරිදි අක්ෂි ගෝලයේ බිත්තියේ ස්තර තුනක් ඇත. එනම් ශ්වේත ඝන ස්තරය, රුධිරග්‍රාහී ස්තරය හා දෘෂ්ටි විතානය යි. එම ස්තර තුනෙන් ඇතුළත ම පිහිටි ස්තරය දෘෂ්ටි විතානය යි. එහි ආලෝකයට සංවේදී සෛල වර්ග දෙකක් ඇත. එනම්,

- යෂ්ටි සෛල
- කේතු සෛල වශයෙනි.

මොළයේ සිට ඇස වෙත එන දෘෂ්ටික ස්නායුවේ තිබෙන තන්තුවල අන්ත, යෂ්ටි හා කේතු සෛලවලට සම්බන්ධ වී ඇත.

යෂ්ටි සෛල මඳ එළියට පවා සංවේදී ය. එහෙත් වර්ණක හඳුනා ගත නොහැකි ය. කේතු සෛල තියුණු දෘෂ්ටිය ලබා දෙන අතර ඒවා වර්ණ හඳුනා ගැනීමට ද උදව් වේ. කේතු සෛල වර්ග තුනක් ඇත. එනම්;

- නිල් වර්ණයට සංවේදී කේතු සෛල
- කොළ වර්ණයට සංවේදී කේතු සෛල හා
- රතු වර්ණයට සංවේදී කේතු සෛල යනුවෙනි.

මෙම කේතු සෛල තුන් වර්ගයෙන් එක් වර්ණයක් හෝ හඳුනා ගැනීම සඳහා වැදගත් වන කේතු සෛල නොමැතිවීම නිසා දෘශ්‍ය පරාසයේ සමහර වර්ණ අනෙකුත් වර්ණවලින් වෙන් කර හඳුනා ගැනීමට නොහැකි වීම වර්ණ අන්ධතාවය ලෙස හඳුන්වනු ලැබේ.

යෂ්ටි සෛල හා කේතු සෛල අතර ඇති වෙනස්කම් 8.2 වගුවෙහි දැක් වේ.

වගුව 8.2 - යෂ්ටි සෛල හා කේතු සෛල අතර වෙනස්කම්

යෂ්ටි සෛල	කේතු සෛල
මඳ එළියට පවා සංවේදී වේ.	තියුණු එළියට සංවේදී වේ.
විසරිත ආලෝකයෙන් ද උත්තේජනය වේ.	විසරිත ආලෝකයෙන් උත්තේජනය නොවේ.
වර්ණක හඳුනා ගත නොහැකි ය. (දීප්තිය හඳුනා ගනියි)	වර්ණක හඳුනා ගත හැකි ය.
දෘෂ්ටි විතානය තුළ වැඩි ප්‍රමාණයක් මෙම සෛල ඇත.	සාපේක්ෂව අඩු ප්‍රමාණයක් ඇත.
සිලින්ඩරාකාර වේ.	කේතු හැඩැති වේ.
කහ ලපයෙන් පිටත දෘෂ්ටි විතානය මත පවතී.	කහ ලපය තුළ විශාල ලෙස පවතී.
එක් සෛල වර්ගයක් පමණක් පවතියි.	සෛල වර්ග තුනක් (නිල්, කොළ, රතු) පවතියි.

ස්වච්ඡය තුළින් ඇතුළු වන ආලෝකය කණීනිකාව හරහා ගමන් කරන්නේ ඇසේ කාචය වෙත යි. මෙය ද්වි උත්තල කාචයකි. කාචයට සම්බන්ධව ප්‍රතියෝජක පේශි පිහිටා ඇත. එම පේශිවල ක්‍රියාවෙන් කාචයේ වක්‍රතාව අවශ්‍ය පරිදි වෙනස් වීම සිදු වේ. කාචය දෙපස කාච රසය සහ අම්මය රසය ලෙසින් හඳුන්වන තරලයන්ගෙන් පිරී ඇත. අක්ෂි කාචයට පිටුපසින් දෘෂ්ටි විතානයට ඉදිරියෙන් පවතින ජෙලිමය තරලය කාච රසය ලෙස හඳුන්වනු ලබයි. අක්ෂි කාචයට ඉදිරි පසින් අක්ෂි ගෝලයේ පූර්ව කලාපය තුළ පවතින තරලය අම්මය රසයයි.



8.3 රූපය - ද්වි උත්තල කාච

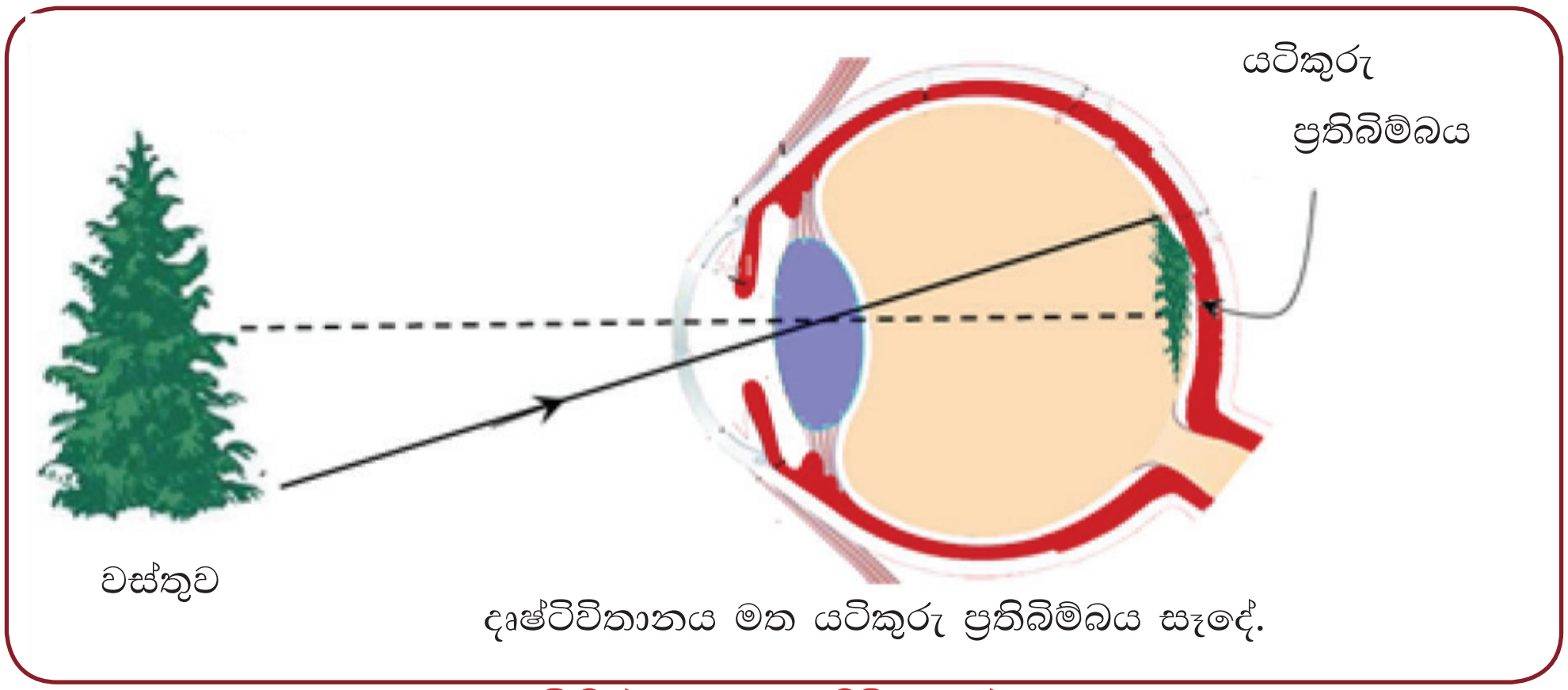

8.4 රූපය - මිනිස් ඇස තුළ ප්‍රතිබිම්බයක් සෑදෙන අයුරු

කාචය තුළින් අභිසාරීව වර්තනය වන කිරණ දෘෂ්ටි විතානය මත නාභිගත වන්නේ යටිකුරු ප්‍රතිබිම්බයක් සාදමින් ය. එවිට එහි ඇති යෂ්ටි සෛල හා කේතු සෛල උත්තේජනය වී, ඒ පිළිබඳ ආවේග (පණිවුඩ) මොළය වෙත යවන අතර මොළයේ දෘෂ්ටික ප්‍රදේශයේ දී එම ප්‍රතිබිම්බය මොළය විසින් උඩුකුරුව හඳුනා ගනී. අපට පෙනීම ඇති වන්නේ එලෙස ය.

දෘෂ්ටි විතානය මත කහ ලපය හෙවත් මධ්‍ය කූපය හා අන්ධ බින්දුව නම් ස්ථාන දෙකක් තිබේ. කාචය තුළින් එන ආලෝක කිරණ අන්ධ බින්දුව නම් ස්ථානය මත නාභිගත වුවහොත් අපට ඒ දෙය නොපෙනේ. මීට හේතුව අන්ධ බින්දුව නම් ස්ථානයෙහි යෂ්ටි සෛල හෝ කේතු සෛල හෝ නොතිබීම යි. කහ ලපය මත ආලෝක කිරණ නාභිගත වුවහොත් තියුණු දෘෂ්ටියක් ඇති වේ. ඊට හේතුව එහි කේතු සෛල පමණක් තිබීමයි.

ඇසිපිය හා අක්ෂි පටලය මගින් ඇසට ආරක්ෂාව සපයන අතර ඇසිපියවල ක්‍රියාකාරිත්වය මගින් කඳුළු, අක්ෂි පටලය පුරා පැතිරීම සිදු වේ. ඇස තෙත්ව තබා ගැනීම සඳහාත් බාහිර ආගන්තුක ද්‍රව්‍යවලින් ඇස ආරක්ෂා කිරීම සඳහා ද කඳුළු වැදගත් වේ.

ඉහත දක්වන ලද තොරතුරු අනුව වස්තුවක් දැකීමේ දී සිදුවන සමස්ත ක්‍රියාවලියේ ගමන් මාර්ගය පහත සඳහන් පරිදි සාරාංශ කළ හැකි ය.

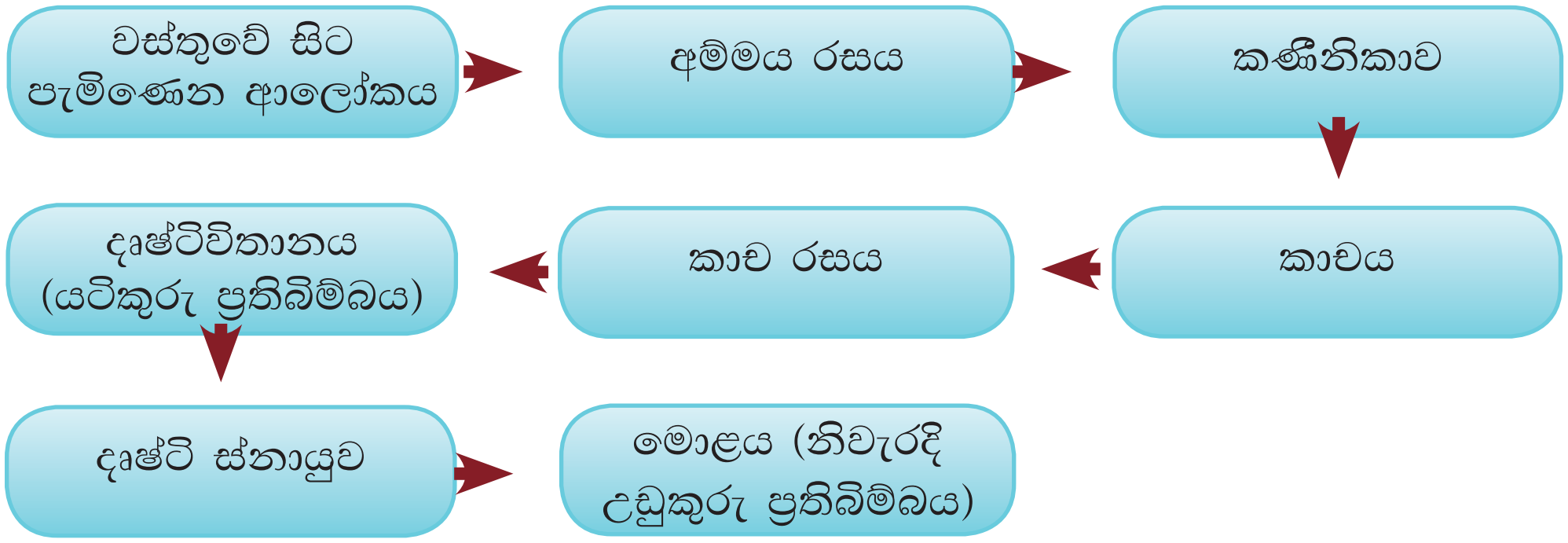

8.1.1 දෘශ්‍යාබාධ

වර්තමානයේ සුලබව දකිය හැකි ඇස් ආශ්‍රිත රෝගාබාධ කිහිපයක් පිළිබඳව මෙතැන් සිට සලකා බලමු.

දුර දෘෂ්ටිකත්වය

මේ ආබාධය ඇති අයට දුර ඇති වස්තු පැහැදිලිව පෙනෙන අතර ළඟ ඇති වස්තු පැහැදිලිව නොපෙනේ. ළඟ ඇති වස්තුවලින් එන ආලෝක කිරණ ඇසේ ඇති දෘෂ්ටි විතානය පිටුපසින් නාභිගත වන ලෙස පැමිණීම ඊට හේතුවයි. එබැවින් ළඟ ඇති වස්තු පෙනෙන්නේ අපැහැදිලිව ය.

මෙයට බලපාන හේතු වන්නේ අක්ෂි ගෝලය කෙටි වීම හෝ අක්ෂි කාචයේ වක්‍රතාවය අඩු වීම නිසා එහි අභිසාරී බලය අඩු වීම යි.

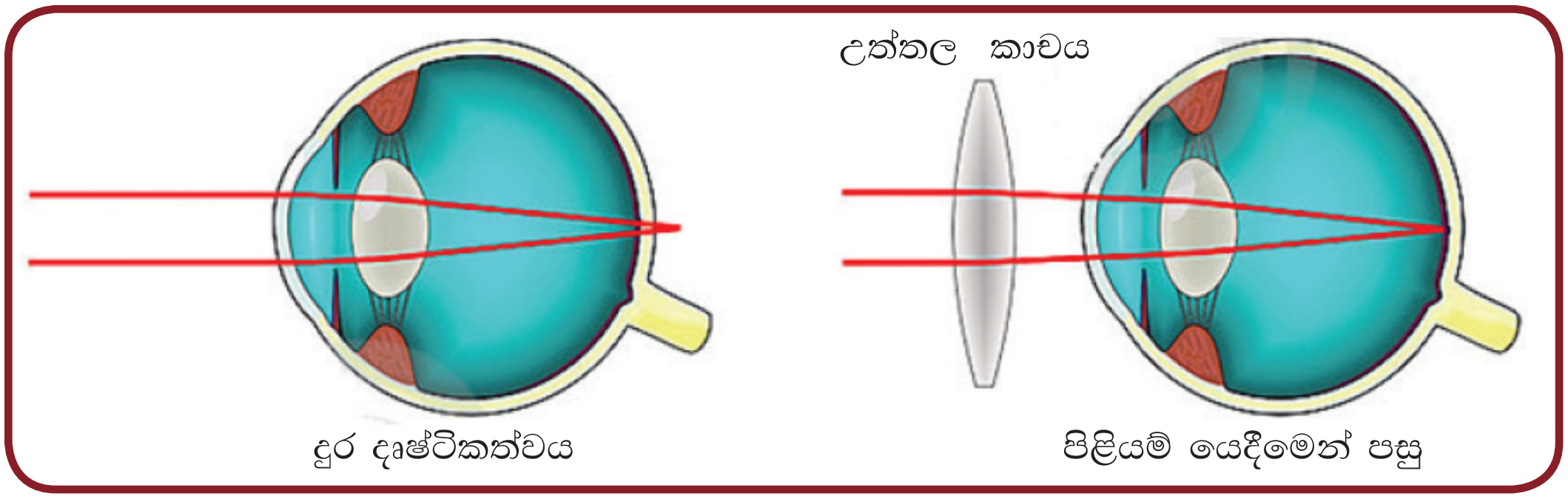

8.5 රූපය - දුර දෘෂ්ටිකත්වයට පිළියම් යෙදීම

එබැවින් මෙම දෝෂයට පිළියම වන්නේ සුදුසු නාභි දුරක් සහිත උත්තල කාච යෙදූ උපැස් පැලඳීම ය. එහි දී උත්තල කාචයෙන් ආලෝක කිරණ අභිසාරී කර ඇසේ කාචය වෙත ලබා දෙයි. මෙමගින් ප්‍රතිබිම්බය දෘෂ්ටි විතානය මත පතිත කරවන අතර පෙනීම පැහැදිලි වේ.

අවිදුර දෘෂ්ටිකත්වය

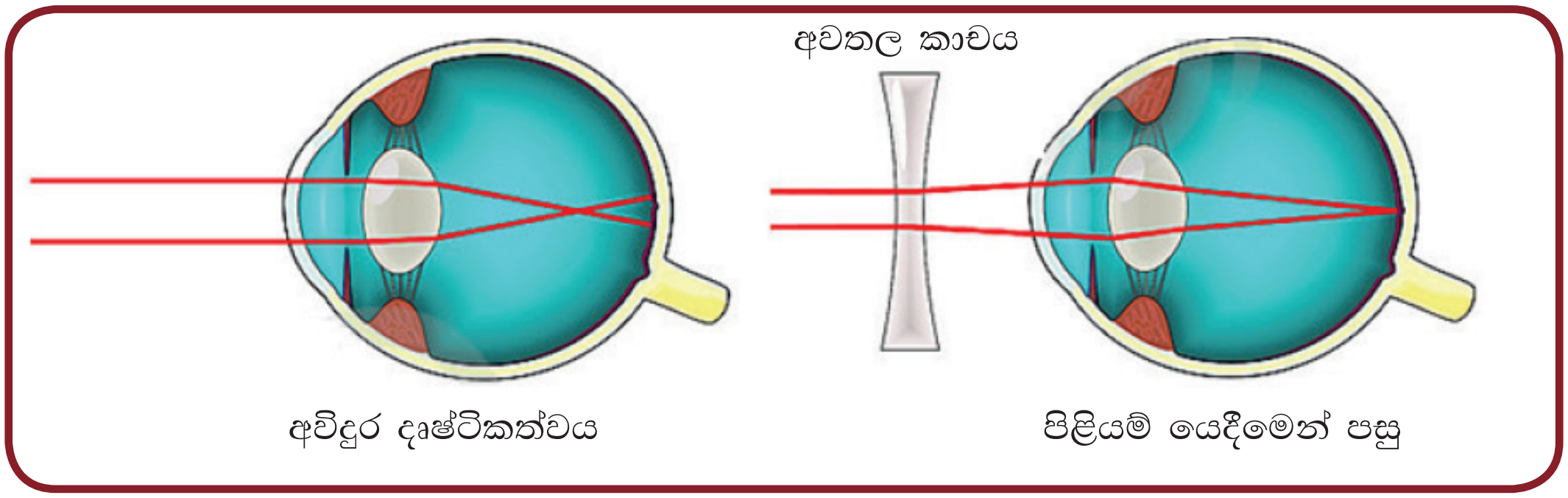

8.6 රූපය - අවිදුර දෘෂ්ටිකත්වයට පිළියම් යෙදීම

ළඟ පිහිටි වස්තු පැහැදිලිව පෙනෙන අතර දුර පිහිටි වස්තු පැහැදිලිව නොපෙනීම මෙම දෘෂ්ටි දෝෂය යි. එයට හේතුව දුර ඇති වස්තුවලින් එන ආලෝක කිරණ දෘෂ්ටි විතානය ඉදිරියේ නාභි ගත වීම යි. එයට බලපාන හේතු නම්, අක්ෂි ගෝලය දිගු වීම හෝ අක්ෂි කාචයේ වක්‍රතාවය වැඩි වීම නිසා එහි අපසාරී බලය අඩු වීමයි.

මෙම දෝෂයට පිළියම වන්නේ අවතල කාච සහිත උපැස් පැලඳීම ය. එහි දී සිදු වන්නේ ඈත පිහිටි වස්තුවෙන් එන ආලෝක කිරණ අවතල කාචය නිසා තරමක් අපසාරී කර ඇසේ කාචය වෙත ලබා දීම යි. එවිට එම කිරණ දෘෂ්ටි විතානය මත නාභිගත වේ. එම නිසා පැහැදිලිව පෙනේ. අවිදුර දෘෂ්ටිකත්වය සඳහා ජානමය හේතු මෙන් ම කුඩා කාලයේ දී වැඩි ආලෝකයට නිරාවරණය වීම ද හේතු විය හැකි ය.

වර්ණ අන්ධතාව

රතු, කොළ හා නිල් යන කේතු සෛලවලින් එක් වර්ණයක් හෝ හඳුනා ගැනීම සඳහා වැදගත් වන කේතු සෛල නොමැතිවීම නිසා, සමහර වර්ණ අනෙකුත් වර්ණවලින් වෙන්කර හඳුනා ගැනීමට නොහැකි වේ. මෙය වර්ණ අන්ධතාවය ලෙස හැඳින්වේ. වර්ණ අන්ධතාව ප්‍රවේණික ගත රෝගයකි.

වර්ණ අන්ධතාවය සාමාන්‍ය ජීවිත ගත කිරීමට බාධාවක් නොවේ. රතු සංඥා හඳුනා ගත නොහැකි වීම වර්ණ අන්ධභාවයෙන් පෙළෙන අයට ඇති ප්‍රධාන ම ගැටලුවකි. ආරක්ෂාව සඳහා රතු සංඥා භාවිත වන ස්ථානවල කටයුතු කිරීම වර්ණ අන්ධතාවය ඇති අයට අපහසුවකි. ඒ අයට රතු හා කොළ වර්ණ වෙන්ව හඳුනා ගත නොහැකි නිසා අනතුරුවලට පාත්‍ර වීමේ ඉඩකඩ වැඩි ය.

ඇසේ සුද

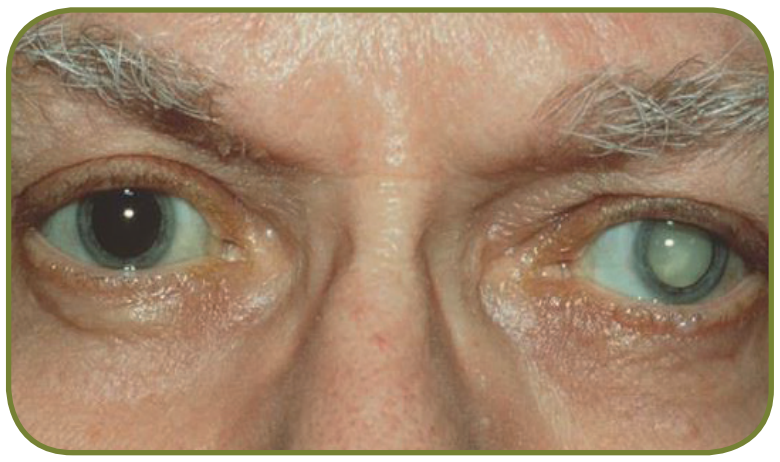

8.7 රූපය - ඇසේ සුද ඇතිවීම

ඇසෙහි ඇති කාචය, සුදු පැහැති වලාකුළු ස්වභාවයක් ගැනීම ඇසෙහි සුද ඒමක් ලෙස හැඳින්වේ. ඇසේ ඇති කාචය, කැමරාවක ඇති කාචයක් මෙන් ක්‍රියා කරයි. කැමරාවේ කාචයේ යමක් බැඳුණ විට සිදුවන දෙයට සමාන දෙයක් ඇසේ කාචයේ යම් යම් දේවල් තැන්පත් වීමෙන් සිදු වේ. මීට අමතරව වයසට යාමත් සමඟ ඇසේ කාචය තැනී ඇති ද්‍රව්‍යවල වන වෙනස් වීම නිසා එහි පැහැදිලි භාවය නැතිව යයි. අවසාන ප්‍රතිඵලය වන්නේ පෙනෙන දෙය බොඳ වී පෙනීමයි.

දියවැඩියාව, ඇසේ ඇතිවන විෂබීජ තත්ත්ව හා අසාත්මිකතා, ඇසට තුවාල සිදුවීම, දුම්බීම, විකිරණවලට නිරාවරණය වීම (උදා :- දීර්ඝ කාලීනව අව් රශ්මිය සමඟ එන කිරණ), කලින් සිදු කරන ලද ඇසේ වෙනත් ශල්‍යකර්ම, පවුලේ අයට ඇසේ සුද ඒමේ රෝග තිබීම ආදී හේතු නිසා ඇසේ සුද ඇති විය හැකි ය.

ඇසේ සුද ඇති වූවත් එමගින් පෙනීමට බාධාවක් නොවන්නේ නම් එය ඉවත් කිරීම අනිවාර්ය නොවේ. සුද ඇතිවීම එහි මූලික අවස්ථාවේ නම් පෙනීම වැඩි කර ගැනීම සඳහා පහත සඳහන් ක්‍රියාමාර්ග අනුගමනය කළ හැකි ය.

- හොඳ උපැස් යුවළක් (කන්නාඩියක්) පාවිච්චි කිරීම
- තමා අවට වැඩි ආලෝකය තිබීම
- විශාල කර බලන කන්නාඩි පාවිච්චි කිරීම
- අව් කන්නාඩි පැලඳීම

ඇසේ සුද ඒම නිසා පෙනීම අඩු වී එය එදිනෙදා ජීවන කටයුතුවලට බාධා ගෙන දේ නම් හෝ කන්නාඩි පැළඳුවත් පෙනීම එතරම් වර්ධනයක් නොවූයේ නම් යන ආකාරයේ තත්ත්ව ඇති වූ විට ඇති එක ම ප්‍රතිකාර ක්‍රමය වනුයේ ශල්‍යකර්මයක් මගින් ඇසේ සුද ඉවත් කිරීම ය. දියවැඩියාව හොඳින් පාලනය කර ගැනීම, දුම්බීම නතර කිරීම,

අව්වේ යන විට අව් කන්නාඩි පැලදීම මගින් දීර්ඝ කාලීනව ඇසට වන හානි අඩු කර ගත හැකි ය.

වෘද්ධ දෘෂ්ටිකත්වය හෙවත් හතලිස් ඇඳිරිය

අක්ෂි ප්‍රතියෝජනය යනු ශක්තිය වැය කරමින් වන පේශි සංකෝචනයයි. වයස්ගත වීමත් සමග ක්‍රමයෙන් ඇසේ ප්‍රතියෝජන හැකියාව අඩු වන අතර අක්ෂි කාචයේ වක්‍රතාව වැඩි කිරීමට පවතින හැකියාව ද සීමා වේ. එම නිසා ළඟ පිහිටි වස්තුවල ප්‍රතිබිම්බ දෘෂ්ටි විතානය මත නාභිගත කිරීම අපහසු වේ. මෙම තත්ත්වය වෘද්ධ දෘෂ්ටිකත්වය හෙවත් හතලිස් ඇඳිරිය ලෙස හඳුන්වනු ලබයි.

ග්ලූකෝමා

අපගේ ඇසෙහි පීඩනය නියමිත අගයට සමබරව පවත්වා ගනු ලබන්නේ අක්ෂි ගෝලය තුළ නිපදවන හා පිටකරන තරලයක් මගිනි. මෙම නිපදවන හා පිටකරන තරල ප්‍රමාණයේ පීඩනය ඉහළ ගොස් ග්ලූකෝමා රෝගී තත්ත්වය ඇති වේ.



A - නිරෝගී ඇසට පෙනෙන ආකාරය
B, C, D - ක්‍රමයෙන් ග්ලූකෝමා අවස්ථාවට පත්වීම

8.8 රූපය

යම් පුද්ගලයෙකුගේ ශරීරයේ පීඩනය කුමන අගයක පැවතිය ද නිරෝගී ඇසක පීඩනය රසදිය මිලිමීටර් 12 - 21 අතර අගයක් ගනී. මෙම තත්ත්වය ග්ලූකෝමා ඇතිවීම දක්වා වර්ධනය වනුයේ ඉහත පීඩනය ඉක්ම ගිය විට ය. සාමාන්‍යයෙන් යම් රෝගී තත්ත්වයක් ඇතිවූ විට රෝගියාට ඒ පිළිබඳ යම් දැනීමක් ඇති වුව ද ග්ලූකෝමා රෝගීන් තමාගේ මෙම රෝගය පිළිබඳව දැනීමක් ලබන්නේ රෝගයේ අවසාන අදියර කිහිපයේ දී පමණි. මෙයට ප්‍රධාන හේතුව නම් මෙම රෝගීන්ගේ සාමාන්‍ය පෙනීමේ වෙනසක් බොහෝ දුරට දක්නට නොලැබීමයි.

ග්ලූකොමා තත්ත්වය කලින් හඳුනා ගෙන පාලනය නොකළහොත් සිදුවන්නේ අවට පෙනීම ක්‍රමයෙන් අඩු වී අවසානයේ අන්ධභාවයට පත්වීමයි. බොහෝ දෙනෙකුට මෙම රෝගය පිළිබඳව තමාට වැටහීමක් ලැබෙනුයේ අවට පෙනීම අඩු වී ඕනෑම දර්ශනයක මැද කොටස පමණක් පෙනෙන අවස්ථාවේ දී ය. ඒ වන විට රෝගියා බොහෝ සෙයින් ප්‍රමාද වැඩි ය.

ග්ලූකොමා රෝගයට ගොදුරු විය හැකි අවස්ථා කිහිපයක් පහත සඳහන් වේ.

- අඩු වයසින් ඉපදුණ දරුවෙකු නම්
- වයස අවුරුදු 40ට වැඩි අයෙකු නම්
- පරම්පරාවේ කිසිවෙකු හෝ ග්ලූකොමා රෝගයට ගොදුරු වී ඇත්නම්
- අවිදුර දෘෂ්ටිකත්වයෙන් පෙළෙන්නෙකු නම්
- ඇසට යම් අනතුරක් සිදු වී ඇත්නම්
- දීර්ඝකාලීනව ස්ටෙරොයිඩ් වර්ගයේ ඖෂධ භාවිත කරන්නෙකු නම්

සාමාන්‍ය අක්ෂි පරීක්ෂාවේ දී ඇසෙහි පෙනීම පමණක් පරීක්ෂා කරනු වෙනුවට සුදුසුකම් ලත් අක්ෂි තාක්ෂණවේදියෙකු හෝ අක්ෂි වෛද්‍යවරයෙකු වෙත යොමු වී ඇසෙහි පීඩනය සහ අභ්‍යන්තර අක්ෂි පරීක්ෂාවක් සෑම වසරකට ම වරක් කර ගැනීමෙන් මෙම රෝගයෙන් වැලකීමට හා රෝගය පාලනය කිරීමට හැකියාවක් ලැබෙනු ඇත.

8.2 කන

මිනිස් කනක රූප සටහනක් 8.9 රූපයෙන් දැක්වේ.

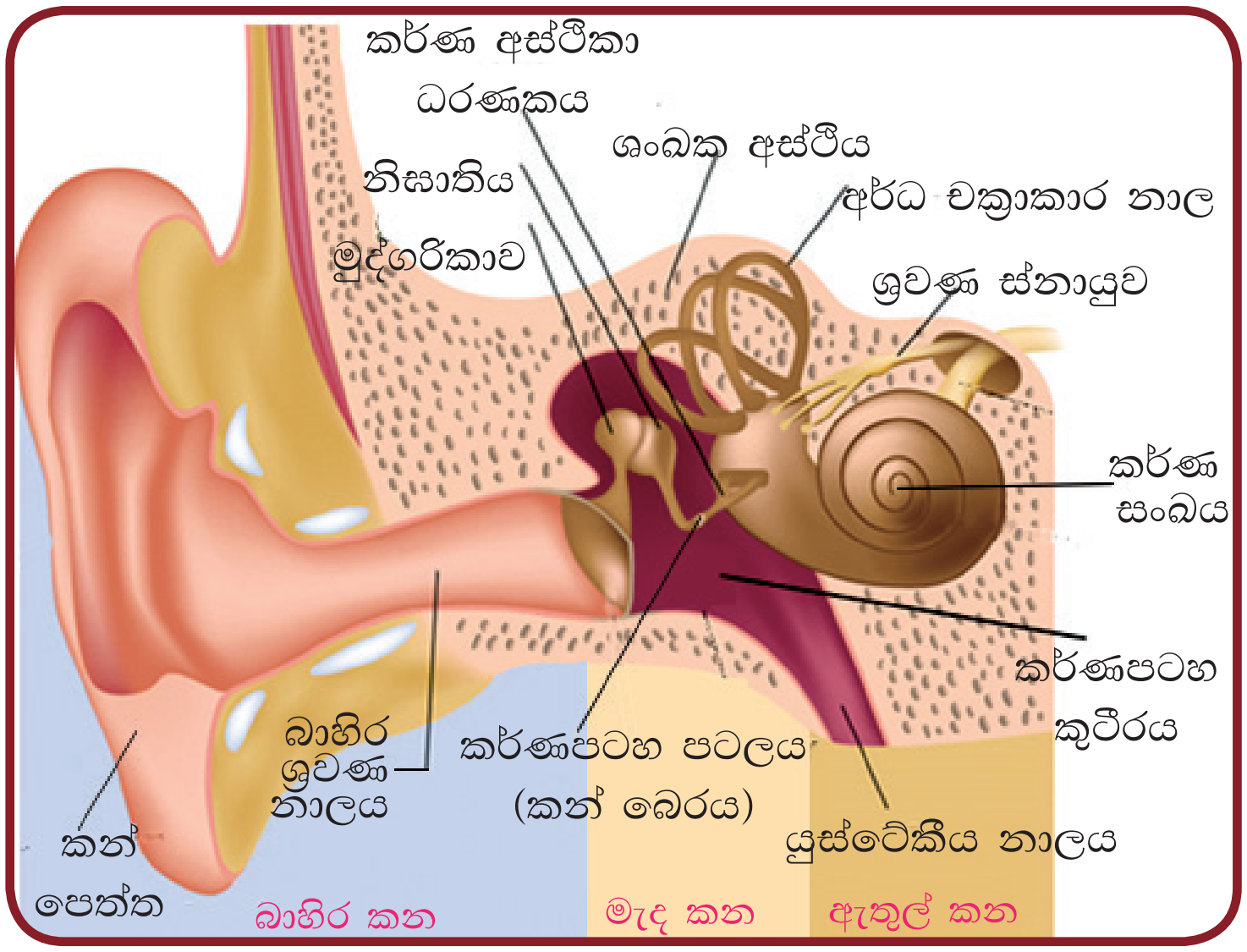

8.9 රූපය - මිනිස් කන

ශ්‍රවණය හා සමබරතාව පවත්වා ගැනීමට අවශ්‍ය ප්‍රතිග්‍රාහක කන තුළ පිහිටා ඇත. අධ්‍යයනයේ පහසුව තකා එය බාහිර කන, මැද කන හා ඇතුළු කන ලෙස කොටස් තුනකට බෙදනු ලැබේ.

බාහිර කන

මෙය කනේ බාහිරත ම කොටස වන අතර මෙයට මාංසලමය කන් පෙත්ත, බාහිර ශ්‍රවණනාලය සහ කන් බෙරයේ පිටත පටලය (කර්ණපටහ පටලය) අයත් වේ.

කන් පෙත්ත කාටිලේජවලින් සමන්විත වන අතර එය බාහිර ශ්‍රවණ නාලය තුළට ශබ්දය යොමු කිරීම සඳහා වැදගත් වේ. ශ්‍රවණ නාලය 25 mm (අඟල් 1ක්) පමණ දිග වන අතර මෙමගින් ධ්වනි තරංග කර්ණපටහ පටලය වෙතට සම්ප්‍රේෂණය කෙරේ. ධ්වනි තරංගවලට අනුකූලව කර්ණපටහ පටලය කම්පනය වේ.

ශ්‍රවණ නාලය වටා පිහිටි සමේ ඇති ග්‍රන්ථි මගින් ආරක්ෂක කර්ණ ඉටි හෙවත් කලාඳුරු නිපදවයි. මෙමගින් කනට ආරක්ෂාව සපයයි.

මැද කන

මෙය වාතය පිරි කුටීරයකි. මෙම කුටීරය තුළ කර්ණ අස්ථිකා තුනක් පිහිටා ඇත. එනම් මුද්ගරිකාව, නිසාතිය සහ ධරණකයයි. කන් බෙරය වෙත පැමිණෙන ශබ්ද තරංග ඒ හා සම්බන්ධ අස්ථිකා තුන ඔස්සේ බාහිර කනේ සිට ඇතුළු කන වෙත සම්ප්‍රේෂණය වේ.

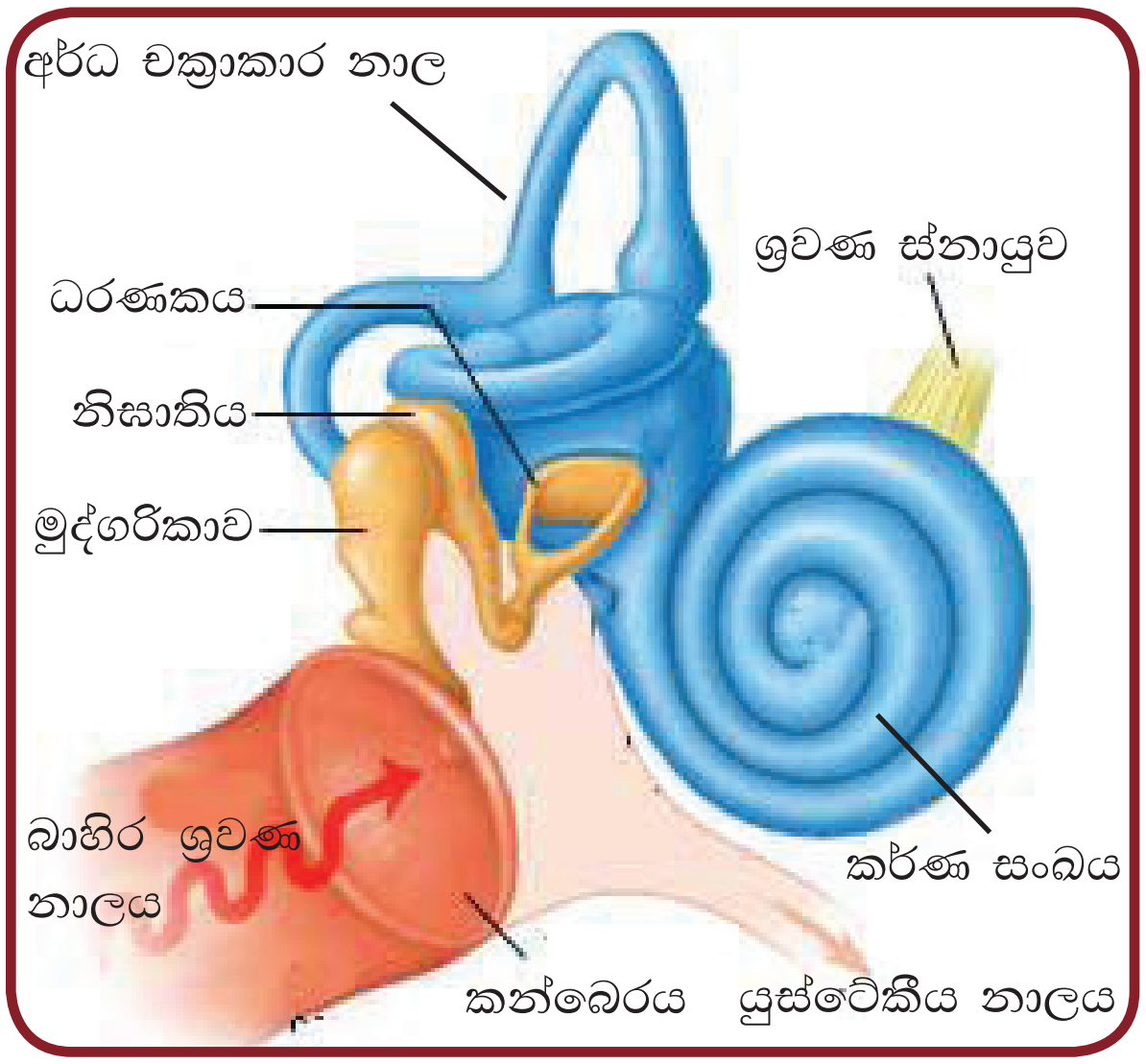

8.10 රූපය - මැද කන

මැද කන හා උගුර සම්බන්ධ කරන්නේ යුස්ටේකීය නාලය මගිනි. මෙමගින් මැද කනෙහි පීඩනය පිටත වායුගෝලයේ පීඩනයට සමාන කරයි. නමුත් උගුරෙහි ඇතිවන අසාත්මිකතාවල දී මෙම නාලය අවහිර වීම නිසා ඇති වන පීඩන වෙනස් වීම් නිසා කන් අගුල් වැටීම සිදු වේ.

ඇතුළු කන

ඇතුල් කන සමන්විත වන්නේ සංකීර්ණ අස්ථිමය කුහර පද්ධතියක් තුළ අන්තර්ගත පටලමය කුටීර පද්ධතියකිනි. අස්ථිමය කුහරය තරලයකින් පිරී පවතී. ඇතුළු කනේ ප්‍රධාන ව්‍යුහයන් වනුයේ කර්ණාලින්දය, අර්ධ චක්‍රාකාර නාල සහ කර්ණශංඛය යි. ශ්‍රවණය සඳහා වැදගත් වන ප්‍රධාන අවයවය වනුයේ ගොළුබෙල්ලකුගේ කවචයක හැඩයට සකස්ව පවතින කර්ණශංඛයයි.

ධ්වනි ප්‍රතිග්‍රාහක පිහිටා ඇත්තේ කර්ණ ශංඛය තුළ ය. හක් ගෙඩියක හැඩය ගන්නා නිසා එයට ඒ නම ලැබී ඇත. කර්ණ ශංඛය තුළ කර්ණ ශංඛ තරලය නම් තරලයක් වේ. මැද කනේ අස්ථිකා තුනෙන් ධරණකය සම්බන්ධව ඇත්තේ කර්ණ ශංඛයට යි. කර්ණ අස්ථිකා අනුපිළිවෙළින් කම්පනය වන විට ධරණකයේ කම්පනවලට අනුකූලව කර්ණ ශංඛයේ තරලය කැලඹේ. මොළයේ සිට කන වෙත එන ශ්‍රවණ ස්නායුවෙහි ඇති ස්නායු තන්තුවල අන්ත ධ්වනි ප්‍රතිග්‍රාහක හා සම්බන්ධව පවතී. කර්ණ සංඛ තරලය කැලඹෙන විට ධ්වනි ප්‍රතිග්‍රාහක උත්තේජනය වී මොළය වෙත ආවේග යැවේ. ශබ්දයක් හඳුනා ගන්නේ මොළයේ ධ්වනි සංවේදී පෙදෙස වෙත එම ආවේග ගමන් කළ විට ය.

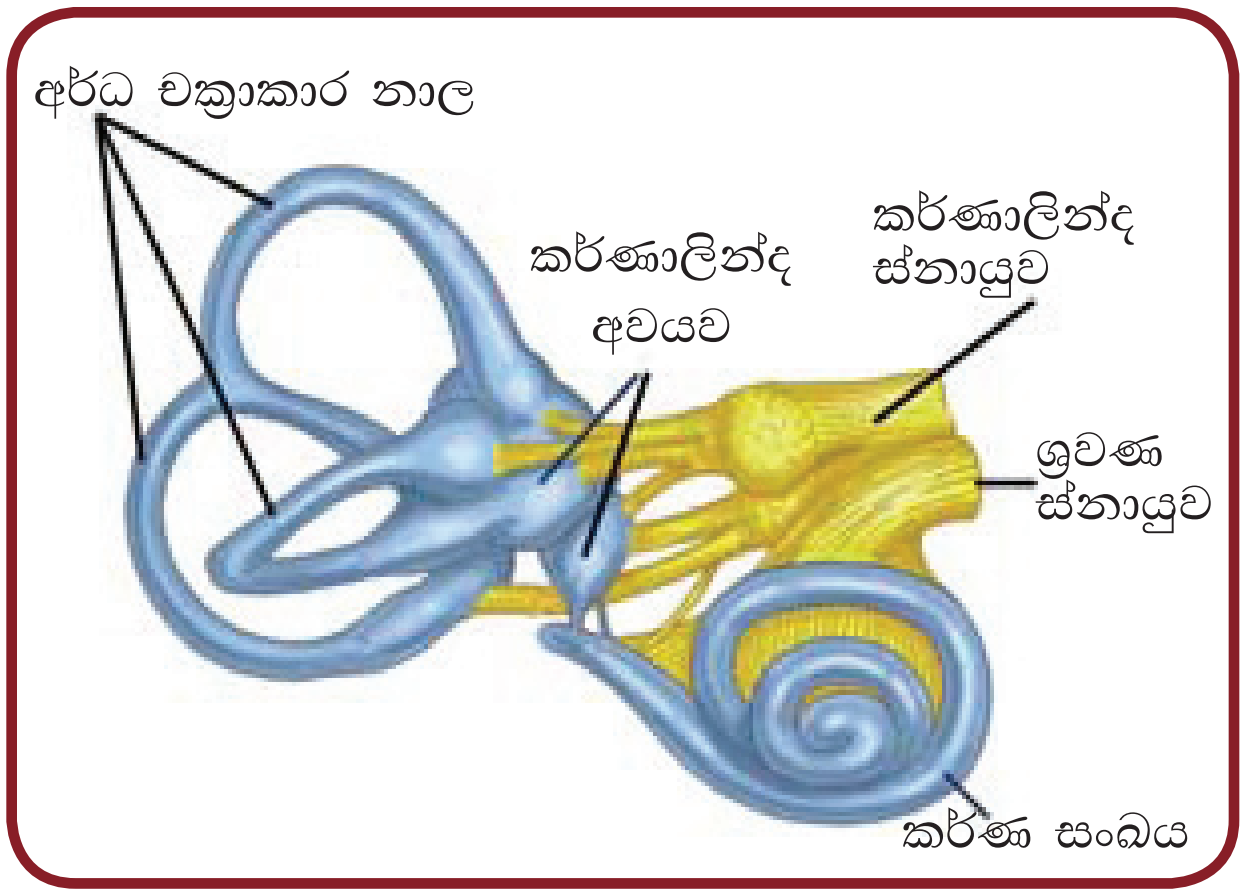

8.11 රූපය - ඇතුළු කන

කර්ණාලින්දය හිසේ චලනය සහ පිහිටීම එනම් ගුරුත්ව සංවේදනය සඳහා වැදගත් වේ. එමෙන් ම තිරස් හෝ සිරස් දිශාවක් ඔස්සේ සිදුවන චලිතයක දී ඒ පිළිබඳ සංවේදනයන් මොළය වෙත ලබා දීම සඳහා වැදගත් වේ.

අර්ධ චක්‍රාකාර නාල තුනක් එකිනෙකට ලම්භක තලයන්හි පවතින අතර එය තරලයකින් පිරී පවතියි. මෙම අර්ධ චක්‍රාකාර නාල හිසේ සිදුවන භ්‍රමණ චලනයක දී ඒ පිළිබඳ සංවේදනයන් මොළය වෙත ලබාදීම සඳහා වැදගත් වේ.

ශබ්දයක සංඛ්‍යාතය මනිනු ලබන්නේ හර්ට්ස් (Hz) නැමැති ඒකකයෙනි. මිනිස් කනට සංවේදනය වන සාමාන්‍ය සංඛ්‍යාත පරාසය වනුයේ 20 - 20 000Hz අතර වන සංඛ්‍යාතයන් ය. මින් පිටත සංඛ්‍යාත ශබ්දවලට මිනිස් කන සංවේදී නොවේ. මෙය ශ්‍රව්‍යතා සීමාව ලෙස හැඳින්වේ.

කන මගින් ප්‍රතිග්‍රහණය කරන ශබ්දය ගමන් ගන්නා මාර්ගය පහත සඳහන් පරිදි සාරාංශ කළ හැකිය.

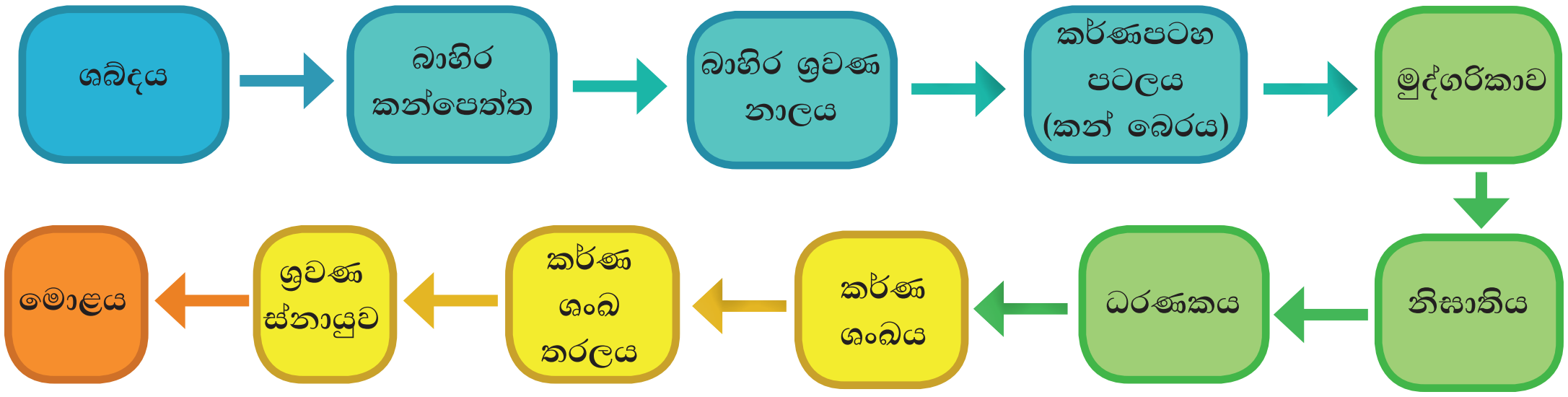

අමතර දැනුමට

විදුලි කෙටීමෙන් ස්වල්ප වේලාවකට පසු ගොරවන හඬ ඇසේ.

වලාකුළු දෙකක් එකිනෙක ගැටීමෙන් ඒවා අතර ඇතිවන ආරෝපණ හේතුවෙන් විදුලි කෙටීමත් ගොරවන හඬත් එක ම අවස්ථාවකදී ඇති වේ. නමුත් ආලෝකයේ වේගය ධ්වනියේ (ශබ්දයේ) වේගයට වඩා වැඩි නිසා පළමුව විදුලි කෙටීමේ දී දැකිය හැකි ආලෝකය පෙනීමත් පසුව ගොරවන හඬ ඇසීමත් සිදුවේ.

8.2.1 ශ්‍රවණාබාධ

ශබ්ද තරංගය මොළයේ ශ්‍රවණ සංවේදනය කරන ස්ථානය කරා ගමන් කරන මාර්ගයේ ඇති වන සෑම කරුණක් ම ශබ්දය ඇසීම කෙරෙහි බලපායි.

බිහිරිභාවය

බිහිරිභාවය හෙවත් ශ්‍රවණ හැකියාව අඩුවීම එක් කනකට හෝ දෙකට ම බලපාන අයුරෙන් සිදු විය හැකි ය. සාමාන්‍යයෙන් වයස්ගත වීමෙන් ශ්‍රවණ ඉන්ද්‍රියන්ගේ ක්‍රියාකාරිත්වය අඩු වීම නිසා බිහිරිභාවය ඇති විය හැකි ය.

අධි සංඛ්‍යාතවලින් යුක්ත ශබ්ද තරංග මගින් මෙන් ම කලාඳුරු ආදියෙන් බාහිර ශ්‍රවණ නාලය අවහිර වීම, කර්ණ අස්ථිකා එකට සවි වී තිබීම හෝ ශ්‍රවණ අස්ථිකා නොතිබීම, කන් බෙරයේ සිදුරු පැවතීම වැනි සාධක මගින් ද බිහිරිභාවය ඇති විය හැකි ය.

මධ්‍ය කර්ණ ප්‍රදාහය (මැද කනේ දෝෂ)

මැද කනේ ආසාදනය ළමයින්ට බහුලව වැලදෙන රෝගයක් වුව ද ඕනෑම වයස් සීමාවක පුද්ගලයකුට ද වැලඳීමේ හැකියාව ඇත. කනේ වේදනාව සහ ඇඟපතේ අමාරුව රෝග ලක්ෂණ වේ. ආසාදනය සිදු වනුයේ මැද කනේ ය. මැද කන යනු කන්බෙරය සහ කන් බෙරයට පිටු පසින් ඇති ප්‍රදේශය යි.

ළමයින්ට මැද කනේ ආසාදනය නිතර නිතර වැලඳීමේ ප්‍රවණතාවයක් ඇත. බොහෝ අවස්ථාවල දී නිතර නිතර වැලදීම වැළැක්වීමට නිශ්චිත ක්‍රියාමාර්ගයක් නැත. නමුත් දුම්පානය සහ දුම්පානය කරන තැන්වල ගැවසීම, සූප්පු භාවිතය, නිතර නිතර කනේ ආසාදන ඇති වීමට පිටුවහලක් වේ. එම නිසා ඒවායින් වැලකී සිටීම යහපත් ය. තව ද මව්කිරි දීම ළදරුවන්ට කනේ ආසාදන අඩු වීමට බලපාන බව පර්යේෂණ මගින් සොයා ගෙන ඇත.

ඒ අනුව ශබ්ද තරංගයක් මොළයේ ශ්‍රවණ සංවේදනය කරන ස්ථානය කරා ගමන් කරන මාර්ගයේ ඇතිවන සෑම කරුණක් ම ශබ්දය ඇසීම කෙරෙහි බලපායි. එම කරුණු සාරාංශ ගතකර පහත සඳහන් පරිදි දැක්විය හැකි ය.

- පිටත ශ්‍රවණනාලය කලාඳුරු පිරී තිබීම හෝ විෂබීජ තත්ත්ව
- කන් බෙරය පිපිරී යාම (හදිසි අනතුරක දී හෝ විෂබීජ නිසා)
- මැද කනෙහි ඇති වන විෂබීජ තත්ත්ව
- යුස්ටේකීය නාලය අවහිර වී තිබීම (උදා :- උගුරේ ඇති වන අසාත්මිකතා)
- කර්ණ ශංඛයේ වූ සංවේදී තන්තු විනාශ වීමෙන් (උදා :- දීර්ඝ කාලීන ව අධික ශබ්දවලට නිරාවරණය වීම)
- ශ්‍රවණ ස්නායුවල ඇති වන ව්‍යාකූලතා
- මොළයේ ශ්‍රවණයට සංවේදී කොටසට හානි සිදු වීම
- උත්පත්තියේ සිට ම ශ්‍රවණ පද්ධතියේ ඇති ආබාධ

8.3 නාසය

නාසය ආඝ්‍රාණ සංවේදන ප්‍රතිග්‍රහණය සඳහා වැදගත් වේ. ගන්ධයට (ගඳ සුවඳට) සංවේදී ප්‍රතිග්‍රාහක සෛල පිහිටා තිබෙන්නේ නාස් කුහරයේ මුදුනෙහි ය. මෙය ආඝ්‍රාණ අපිච්ඡදය ලෙස හැඳින්විය හැකි ය. එය තුළ විශාල ආඝ්‍රාණ ප්‍රතිග්‍රාහක සෛල ප්‍රමාණයක් ඇත. මෙම ආඝ්‍රාණ ප්‍රතිග්‍රාහක සෛලවල නිදහස් කෙළවර (සිහින් කෙඳි) නාස් කුහරය තුළ වූ ශ්ලේෂ්මල ස්තරය වෙතට යොමු වී පවතියි. ආඝ්‍රාණ ප්‍රතිග්‍රාහක සෛලවල අනෙක් කෙළවර, නාස් කුහරයේ ඉහළ ඇති පට්රාභ අස්ථිය හරහා ගමන් කර ආඝ්‍රාණ බල්බය ඔස්සේ මොළය සමඟ සම්බන්ධ වේ.

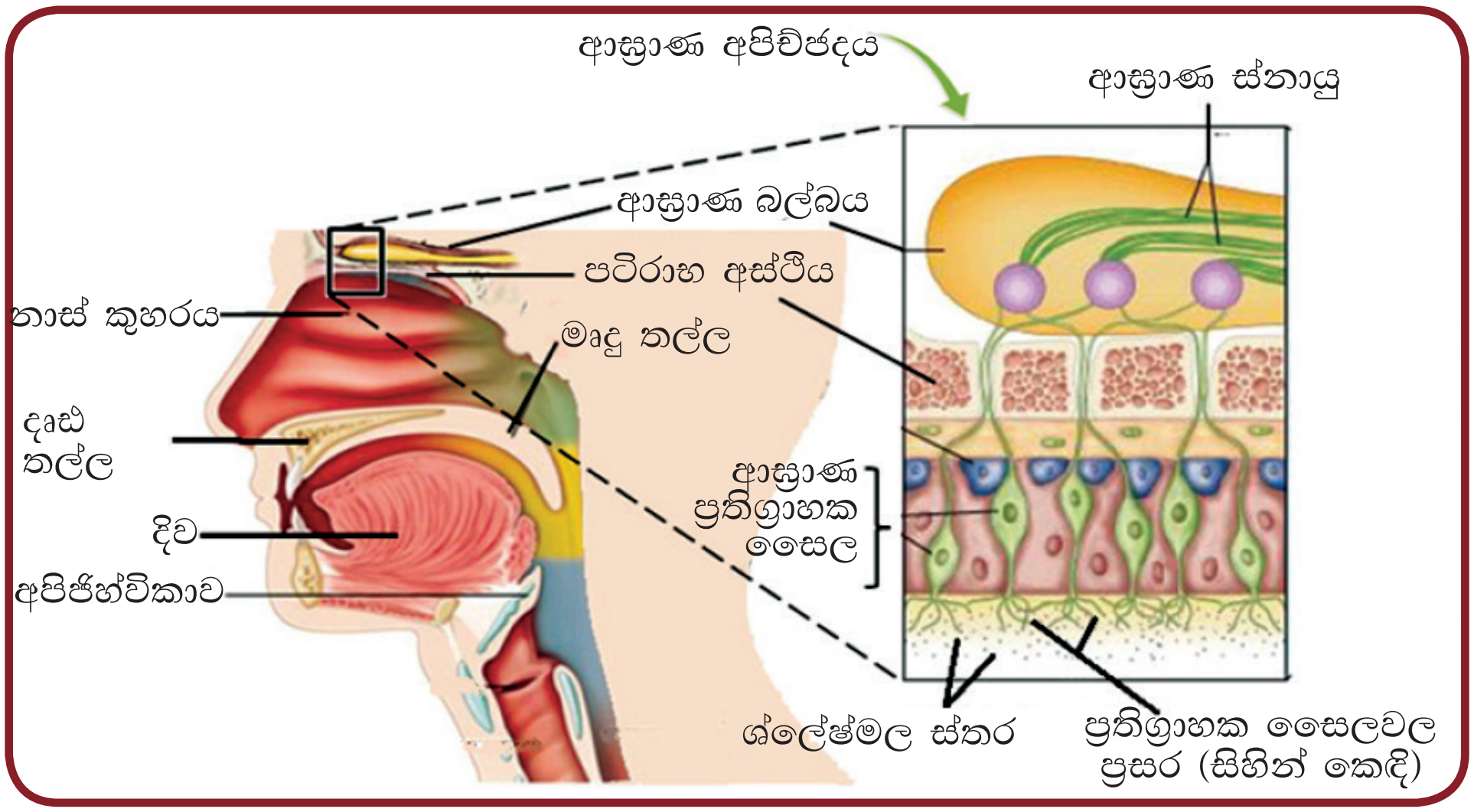

8.12 රූපය - නාසයේ ව්‍යුහය

කිසියම් ගන්ධයක් වාතය සමඟ සම්බන්ධ වී අපිච්ඡදයේ වූ ශ්ලේෂ්මලය සමඟ මිශ්‍ර වී ආඝ්‍රාණ ප්‍රතිග්‍රාහක සෛලවල අග්‍ර උත්තේජනය කරයි. ඉන්පසු එම ආවේග ආඝ්‍රාණ බල්බය ඔස්සේ මොළය වෙත ගමන් කර හඳුනා ගනියි.

ඉහත දක්වන ලද තොරතුරු අනුව අපට ගන්ධය දැනීමේ දී සිදුවන සමස්ත ක්‍රියාවලියේ ගමන් මාර්ගය පහත පරිදි ගැලීම් සටහනකින් නිරූපණය කළ හැකි ය.

8.3.1 නාසය ආශ්‍රිත රෝග

නාසයෙන් ලේ ගැලීම

බහුලව දැකිය හැකි තත්ත්වයකි. නමුත් ජීවිත තර්ජන ගෙන දෙන අවස්ථා අල්ප වේ. නාසය තුළ වූ බිත්තිය ඉතා තුනීවන අතර ඊට යටින් ඉතා සිහින් වූ රුධිරවාහිනි ජාලයක් ඇත. එබැවින් ඉතා ම සුළු ප්‍රමාණයේ සිදුවන ආසාත්මිකතාවයක් හෝ තුවාල වීමක දී මෙම රුධිරවාහිනිවලට හානි වී රුධිරය ගැලීමට පුළුවන. එසේ බහුලව දැකිය හැකි අවස්ථා කිහිපයක් පහත සඳහන් වේ.

- සෙම්ප්‍රතිශ්‍යාවක දී සෑදෙන හොටු කැබලි පිරිසිදු කිරීමේ දී සිදු වන හානි
- නියපොතු වැදීම
- නාසයට සිදුවන තුවාලවීමක දී
- රුධිරය කැටි නොගැසීමේ රෝගී තත්ත්වවල දී (හීමොෆිලියාව)

නාසයෙන් ලේ ගැලීමේ දී වෛද්‍යවරයෙකුගේ උපදෙස් ලබා ගත යුතු වේ. මන්දයත් මෙය හානිකර නොවන අවස්ථාවලින් වෙන් කර ගැනීම අපහසු වීම සහ එය වඩාත් තීව්‍ර රෝගයක පළමු ලක්ෂණය විය හැකි වීමත් ය.

එවැනි රුධිර ගැලීමක දී දිය යුතු ප්‍රථමාධාර වන්නේ හිස පහතට සිටින සේ නාසයේ ඉදිරි කොටස ඇඟිලිවලින් මිරිකා අල්ලා සිටීම ය. මුඛයෙන් ශ්වසනය කිරීම සිදු කළ යුතු ය. ඉන් පසුව රෝහලක් වෙත ගෙන යා යුතු ය.

මීට අමතරව නාසයේ ඇතිවන ගෙඩි, නාසයෙන් හොටු දියර ගැලීම, නාස් කුහරය හිරවීම, උගුරේ ඇති වන වේදනාව හා දැවිල්ල ගතිය නාසය ආශ්‍රිත අසාත්මිකතා කිහිපයකි.

8.4 දිව

දිව රස ප්‍රතිග්‍රහණය කිරීම සඳහා හැඩගැසුණු අවයවයකි. විවිධ රසවලට සංවේදී රසාංකුර දිවෙහි විවිධ තැන්වල පිහිටා ඇත. මිනිස් දිවක මෙවැනි රසාංකුර 10 000ක් පමණ පිහිටා ඇත.

එම රසාංකුර තුළ රස ප්‍රතිග්‍රාහක සෛල පිහිටා ඇත. මොළයේ සිට දිව වෙත එන ස්නායුවෙහි පිහිටි අනුශාඛාවල අග්‍ර මේවාට සම්බන්ධ වේ. අප ගන්නා ආහාරවල විවිධත්වය හඳුනා ගැනීමට ඒවායේ රස මෙන් ම ගන්ධය ද ඉවහල් වේ. රසයට හේතුකාරක වන රසායනික රස ප්‍රතිග්‍රාහකවල ගැටෙන විට එම ප්‍රතිග්‍රාහක උත්තේජනය වී මොළයට පණිවුඩ (ආවේග) යැවේ. එවිට අපට එම රසය දැනේ.

රසාංකුරයන් මගින් හඳුනාගත හැකි මූලික රස සංවේදන ආකාර පහක් වේ. එනම්;

- පැණි රස
- තිත්ත රස
- ලවණ (ලුණු) රස
- ඇඹුල් රස
- උමාමි රස (අජිනමොටෝ තුළ මෙම රසය අන්තර්ගත වේ).

දිවෙහි විවිධ ප්‍රදේශ විවිධ රස හඳුනා ගැනීම සඳහා විශේෂිත වී ඇත. 8.13 රූපය මගින් දිවෙහි රසාංකුර පිහිටීම නිරූපණය කෙරේ.

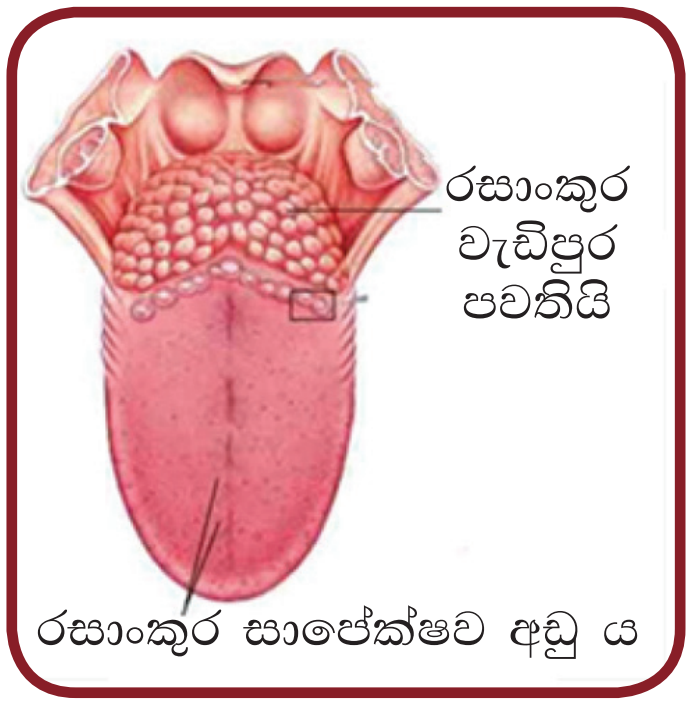

8.13 රූපය - දිව

8.5 සම

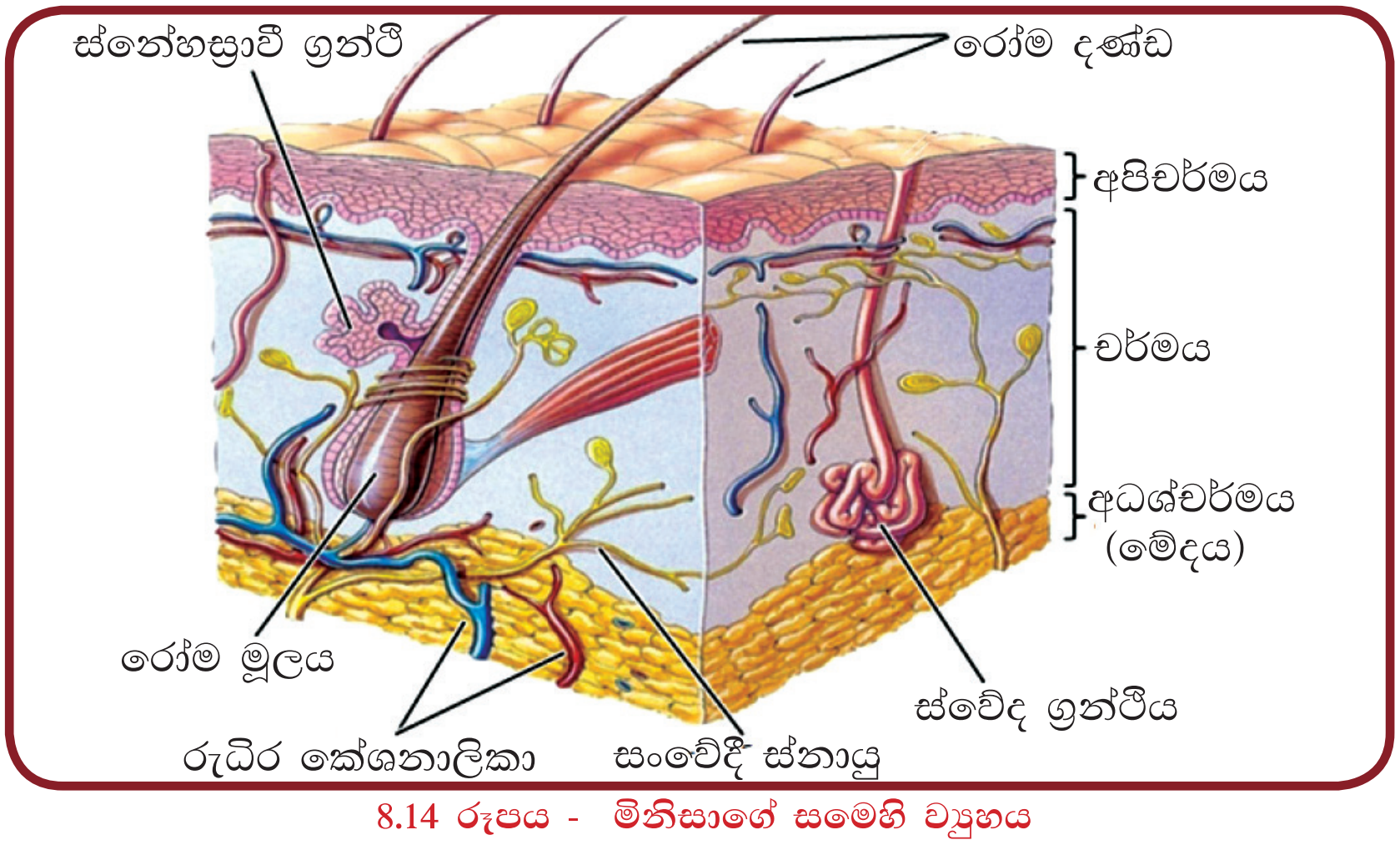

8.14 රූපය - මිනිසාගේ සමෙහි ව්‍යුහය

සිරුරේ විශාලතම අවයවය සම වේ. සංවේදී කෘත්‍යයට අමතරව ආරක්ෂක කෘත්‍යය ද ඉටු කරයි. දේහ උෂ්ණත්වය යාමනය කිරීම සිදු වේ. ස්පර්ශයට, වේදනාවට, පීඩනයට, උණුසුමට සහ සිසිලසට සංවේදී ප්‍රතිග්‍රාහක සමෙහි පිහිටා තිබේ.

සමෙහි විවිධ කොටස් 8.14 රූප සටහනෙන් ඔබට දැක ගත හැකි වේ. අපිචර්මය, චර්මය හා අධශ්චර්මය යනුවෙන් සමෙහි මූලික ස්තර තුනක් ඇත.

සමේ පිටතින් ම අපිචර්මය පවතින අතර එහි මෙලනින් වර්ණක ඇත. සමට වර්ණය ලැබී ඇත්තේ මෙම මෙලනින් වර්ණකය හේතුවෙනි. මෙලනින් මගින් හිරු එළියේ ඇති පාරජම්බුල කිරණවලින් අප ආරක්ෂා කරයි.

චර්මය, අපිචර්මයට වඩා ඝනකමින් වැඩි ය. මෙය ප්‍රෝටීනවලින් සෑදුණු තන්තුවලින් නිර්මාණය වී ඇත. ආරක්ෂක කෘත්‍යයක් ඉටු කරන භක්ෂ සෛල හා වසා සෛල මෙම ස්තරයේ පවතියි. එසේ ම මෙම ස්තරයේ රුධිර නාල හා සංවේදනය සඳහා වැදගත් වන ස්නායු තන්තු පවතියි. රෝම කූප, ස්වේද ග්‍රන්ථි, ස්නේහස්‍රාවී ග්‍රන්ථි මෙම ස්තරය තුළින් ආරම්භ වී අපිචර්මය දක්වා විහිදේ. අධශ්චර්මය යනු සමට යටින් පවතින මේද ස්තරය වේ.

සමෙන් කෙරෙන කාර්ය

- බාහිරින් එන උපද්‍රවවලින් අභ්‍යන්තර අවයව ආරක්ෂා කිරීම
- ක්ෂුද්‍රජීවීන් ඇතුළු වීම වැළැක්වීම
- ශරීර අභ්‍යන්තර ජල ප්‍රමාණය ආරක්ෂා කිරීම
- මේද පටකය මගින් සිරුරේ උෂ්ණත්වය පාලනය කිරීම
- බාහිර පරිසරයට සංවේදී වීම
- විටමින් D සංශ්ලේෂණයට දායක වීම
- මෙලනින් වර්ණකය මගින් අහිතකර හිරු කිරණ අවශෝෂණය කර, සමේ පිළිකා ඇතිවීම වැළැක්වීම
- බාහිර අලංකාරයට

සම සංවේදී ඉන්ද්‍රියයක් ලෙස ක්‍රියා කරන බව අපි දනිමු. සමට දැනෙන සංවේදන පහත සඳහන් වේ.

- ✯ උණුසුම
- ✯ වේදනාව
- ✯ ස්පර්ශය
- ✯ සිසිල
- ✯ පීඩනය

ඇස, කන, නාසය, දිව සහ සම යන සංවේදී ඉන්ද්‍රියයන් ආරක්ෂා කර ගැනීමට පහත සඳහන් උපදෙස් පිළිපැදීම යෝග්‍ය වේ.

ඇස	• ඇසට අපද්‍රව්‍ය ඇතුළු වීමට ඉඩ නොදීම • ආගන්තුක ද්‍රව්‍ය ඇසට නොදැමීම • වෛද්‍ය උපදෙස්වලින් තොරව බෙහෙත් වර්ග නොදැමීම • පෙනීම දුර්වල වූ විගස වෛද්‍ය උපදෙස් මත ඇස් කණ්ණාඩි පැලඳීම • රූපවාහිනිය නරඹන විට නියමිත දුරින් සිටීම (තිරය අඟල් 24ක් නම් ඔබ සිටිය යුත්තේ අඟල් 72ක් දුරිනි.) • රතිඤ්ඤා පත්තු කිරීමේ දී ආරක්ෂා සහිත වීම
කන	• කන පිරිසිදුව තබා ගැනීම • කන් හැඳි, ලී කැබලි ආදි බාහිර ද්‍රව්‍ය කනට ඇතුළු නොකිරීම
නාසය	• නාසය පිරිසිදුව තබා ගැනීම • බාහිර ද්‍රව්‍ය නාසය තුළට නොදැමීම (විශේෂයෙන් කුඩා දරුවන් මේවායින් ආරක්ෂා කර ගැනීම)
දිව	• අධික උණුසුම්, සීතල ද්‍රව්‍ය ආහාරයට නොගැනීම • මත්ද්‍රව්‍ය, දුම්වැටි, මද්‍යසාර භාවිතයෙන් තොරවීම
සම	• සම පිරිසිදුව තබා ගැනීම • දිනපතා නෑම • ව්‍යායාමවල යෙදීම • පෝෂ්‍යදායි ආහාර ගැනීම

සාරාංශය

- මිනිස් සිරුරේ බාහිර උත්තේජන හඳුනා ගැනීම සඳහා සංවේදී ඉන්ද්‍රියයන් වැදගත් වේ.
- ඇස, කන, නාසය, දිව හා සම යනු එම සංවේදී ඉන්ද්‍රියයන් වේ.
- ඇස වර්ණයට ද කන ශබ්දයට ද නාසය ගන්ධයට ද දිව රසයට ද සංවේදී වේ. සම සංවේදී වනුයේ උණුසුම, සිසිලස, වේදනාව, පීඩනය, ස්පර්ශය ආදියට වේ.
- මෙම ඉන්ද්‍රියයන් ආරක්ෂාකර ගැනීමට අප දැනුවත් විය යුතු ය.

අභ්‍යාස

(01) **නිවැරදි පිළිතුර හෝ වඩාත් ගැළපෙන පිළිතුර තෝරන්න.**

1. බාහිර කනට අයත් නොවන කොටස වන්නේ මින් කවරක් ද?

   (1) මාංසලමය කන් පෙත්ත (2) බාහිර ශ්‍රවණ නාලය
   (3) කර්ණපටහ පටලය (4) කර්ණ සංඛය

2. කර්ණපටහ කුටීරය තුළ පිහිටා ඇති අස්ථියක් වන්නේ,

   (1) මුද්ගරිකාව යි (2) නිසාතිය යි
   (3) ධරණකය යි (4) කර්ණ සංඛය යි

3. මැද කන හා උගුර සම්බන්ධ කරන්නේ මින් කවර නාලය/නාල මගින්ද?

   (1) රුධිර නාල (2) යුස්ටේකීය නාලය
   (3) ශ්‍රවණ නාලය (4) අර්ධ චක්‍රාකාර නාල

4. කර්ණාලින්ද්‍රය මින් කවර සංවේදනයක් සඳහා වැදගත් වේ ද?

   (1) වර්ණයට (2) හිසේ චලනය සහ පිහිටීමට
   (3) උෂ්ණත්වයට (4) පීඩනයට

5. මිනිස් සිරුරේ ඇති කුඩා ම අස්ථිය වනුයේ,

   (1) මුද්ගරිකාව යි (2) නිසාතිය යි
   (3) ධරණකය යි (4) කර්ණ සංඛය යි

(02) **කෙටි පිළිතුරු සපයන්න.**

1. ඇසට ඇතුල්වන ආලෝකය මොළයේ සංවේදී පෙදෙස තෙක් ගමන් ගන්නා මාර්ගය අනුපිළිවෙළින් නම් කරන්න.
2. ඇසේ පෙනීම ආරක්ෂාකර ගැනීමට අප විසින් පිළිපැදිය යුතු සෞඛ්‍ය පුරුදු තුනක් සඳහන් කරන්න.
3. කනේ ආරක්ෂාවට අනුගමනය කළ හැකි ක්‍රියාමාර්ග දෙකක් ලියන්න.
4. මිනිස් සමෙහි ව්‍යූහය කෙටියෙන් විස්තර කරන්න.
5. සමට දැනෙන සංවේදන කිහිපයක් සඳහන් කරන්න.